



Morfometría tomográfica del foramen magno durante el desarrollo postnatal. Resultados preliminares

Tomographic morphometry of the foramen magnum during the postnatal development. Preliminary results



Cullari, Matias L.¹; Zurdo, Lucas¹; Vallejo Azar, Mariana^{2,3}; Jaimovich, Roberto⁴;
Jaimovich, Sebastian⁴; Rugilo, Carlos⁵; Blanco, Yeny⁵; González, Paula N.^{2,3};
Bendersky, Mariana¹

Hospital de Pediatría S.A.M.I.C. "Prof. Dr. Juan P. Garrahan", Ciudad de Buenos Aires, Argentina

Laboratorio de Anatomía Viviente (UBACyT), III Cátedra de Anatomía Normal, Facultad de Medicina, Universidad de Buenos Aires (UBA)

E-mail de autor: Matías L. Cullari matcullari@hotmail.com

¹Laboratorio de Anatomía Viviente (UBACyT), III Cátedra de Anatomía, Facultad de Medicina, Universidad de Buenos Aires (UBA)

²División Antropología; Facultad de Ciencias Naturales y Museo, Universidad Nacional de La Plata (UNLP), CONICET. La Plata

³Unidad Ejecutora Estudios en Neurociencias y Sistemas Complejos (CONICET-UNAJ-HEC), F. Varela

⁴Servicio de Neurocirugía. Hospital de Pediatría S.A.M.I.C. "Prof. Dr. Juan P. Garrahan", CABA

⁵Diagnóstico por Imágenes Hospital de Pediatría S.A.M.I.C. "Prof. Dr. Juan P. Garrahan", CABA

Resumen

Introducción: El foramen magno es una estructura anatómica ubicada en la fosa posterior del cráneo. Este foramen adquiere relevancia en síndromes compresivos del sistema nervioso central, en el que se ven comprometidas la función neuronal y circulatoria. El objetivo del presente trabajo es determinar los valores morfométricos normales del foramen magno en individuos infantiles de ambos sexos a partir de estudios por imagen siendo el primero de esta índole en nuestra región.

Material y métodos: Se trata de un estudio observacional, transversal y retrospectivo. Se analizaron 252 imágenes de tomografía computada helicoidal, obtenidas en individuos de 0 a 4 años de edad, de ambos sexos, sin patologías o lesiones que afecten la morfología de la base del cráneo. Las imágenes forman parte del archivo del Servicio de Neuroimágenes del Hospital de Pediatría S.A.M.I.C. Garrahan.

Se estimaron el área, el diámetro y la longitud, y la forma del foramen magno. Para procesar las imágenes se utilizó el software AGFA. Para constatar la consistencia en la obtención de las medidas se realizó una evaluación del error de observador. Se empleó estadística descriptiva para caracterizar la muestra. Se utilizó un test de t de student para constatar si las diferencias que habían en los valores promedios para cada medida en base al sexo eran significativas.

Resultados: De las 252 imágenes de tomografía computada, 142 correspondieron a individuos de sexo masculino y 110 al femenino. La longitud promedio del foramen magno aumenta desde un valor de 28,09 mm en los individuos de menor edad de la muestra (0-1 año), a 33,88 mm en los individuos de mayor edad de la muestra (3-4 años). El promedio del diámetro transversal aumenta desde un valor de 22,61 mm a un valor de 28,84 mm. De la misma manera, el área varía desde un valor de 452,04 mm² hasta el valor de 737,36 mm². La forma predominante del foramen magno en ambos sexos fue la pentagonal, con algunas diferencias en la forma más frecuente según el sexo, e intervalos de edad. Todas las medidas presentaron diferencias estadísticamente significativas en base al sexo, variando en el intervalo de edad en el cual se presentan.

Conclusiones: Para la longitud, el diámetro y el área del foramen magno se observó una tendencia al incremento en relación con la edad, dado por el fenómeno del crecimiento. Además se constataron estadísticamente diferencias significativas en base al sexo.

Palabras Clave: Cráneo, foramen magno, población infantil, antropometría, variaciones.

Abstract

Introduction: The foramen magnum is an anatomical structure located in the posterior fossa of the skull. This foramen acquires relevance in the compressive syndromes of the central nervous system, in which neuronal and circulatory function are compromised. The objective of this study is to determine the normal morphometric values of foramen magnum in children of both sexes from imaging studies, being the first of its kind in our region.

Materials and method: It is an observational, cross-sectional and retrospective study. We analyzed 252 images of helical computed tomography, obtained in individuals from 0 to 4 years of age, of both sexes, without pathologies or lesions that affect the mor-

phology of the base of the skull. The images are part of the file of the Neuroimaging Service of the Hospital de Pediatría S.A.M.I.C. "Prof. Dr. Juan P. Garrahan" (Buenos Aires). Morphometric measurements were used on the foramen magnum to estimate the area, the diameter and the length, in addition the shape of the same was qualitatively determined. The AGFA software was used to process the images. To verify the consistency in obtaining the measurements, an intra- and inter-observer error assessment was performed. Descriptive Statistics analysis was used to characterize the sample. A Student's t test was used to verify if the differences in the mean values for each measure based on sex were significant. **Results:** Of the 252 computed tomography images analyzed, 142 corresponded to males and 110 females. The average length

of the foramen magnum increases from a value of 28.09 mm in the individuals of lower age of the sample (0-1 year), to 33.88 mm in the individuals of greater age of the sample (3-4 years). The average transverse diameter increases from a value of 22.61 mm to a value of 28.84 mm. In the same way, the area varies from a value of 452.04 mm² in younger individuals to the value of 737.36 mm² in older individuals. The predominant form of the foramen magnum in both sexes was the pentagonal, with some differences in the most frequent form according to sex, in some of the age intervals. All the measures presented statistically significant differences statistically based on sex, varying in the age interval in which they occur.

Conclusions: For the length, diameter and area of the foramen magnum, a tendency to increase in relation to age was observed, given by the growth phenomenon. In addition, statistically significant differences were found based on sex.

Keywords: Skull, foramen magnum, child population, anthropometry, variations.

Introducción

La base del cráneo representa una región compleja e importante tanto desde un punto de vista estructural como funcional. Se divide en una fosa craneal anterior, una media y una posterior. Las fosas craneales media y posterior están separadas por la porción petrosa del temporal; y la fosa posterior derecha se separa de la izquierda por el clivus y el foramen magno.

El foramen magno es una apertura grande en la base del cráneo, más ancho hacia la región posterior, y su diámetro mayor es anteroposterior. A través del agujero magno pasan la unión del bulbo raquídeo con la médula espinal, las meninges, las arterias vertebrales, las arterias espinales anterior y posterior, los nervios accesorios (XI) y las venas que comunican con el plexo venoso vertebral interno.

El foramen magno está asociado al hueso Occipital, el cual, de todos los huesos del cráneo, es aquel que ha suscitado mayor cantidad de investigaciones y controversias. El occipital forma el piso de la fosa posterior a través de sus tres porciones: una porción anterior o basi occipucio, dos porciones laterales o exoccipucio y una porción posterior o supraoccipucio.

Estas porciones se originan a partir de centros de osificación independientes y se fusionan a lo largo del desarrollo:

- 1. Basioccipital:** se desarrolla por un punto medio y único que se extiende por la placa basilar cartilaginosa que rodea el agujero occipital. Por delante, el basioccipital presenta en el curso de su desarrollo una cinta de cartílago primitivo que desempeña el papel de cartílago de conjunción y lo separa del esfenoideas. Por detrás, cintas similares lo separan de los exoccipitales.
- 2. Exoccipitales:** uno derecho y otro izquierdo, se desarrollan cada uno por un punto óseo situado a cada lado del agujero occipital. Este punto de osificación se ex-

tiende, por delante, en dirección del basioccipital y por detrás hacia los supraoccipitales. Localmente el cóndilo del occipital se desarrolla en cada una de estas dos piezas.

- 3. Supraoccipitales:** cada uno se desarrolla por un punto de osificación. Este punto asienta en el cartílago del techo posterior del cráneo, pero en la proximidad del límite superior del mismo. Cada punto se suelda rápidamente al del lado opuesto y de ahí la formación de una pieza única. Esta, separada primitivamente de la parte superior de la concha formada por los interparietales, se suelda también rápidamente a ella. En cambio, la soldadura con los exoccipitales ocurre a los dos años.
- 4. Interparietales:** cada interparietal se constituye por un centro de osificación único situado algo por fuera de la línea media, en el tejido conjuntivo de la bóveda del cráneo. Estos dos centros se sueldan rápidamente en la línea media; en cambio, su borde inferior se suelda más tardíamente a la porción subyacente o supraoccipital (embrión de dos meses).

Estos centros de osificación aparecen en el cráneo humano durante la vida prenatal, desde la séptima a la octava semana de gestación. Las piezas de la base, el basioccipital y los exoccipitales, permanecen por mucho tiempo relativamente independientes entre sí. Las cintas del cartílago de unión persisten aun luego del nacimiento.

En ambas caras se presentan verdaderos cartílagos de conjunción o de crecimiento fértiles. Este dispositivo desempeña un papel clave en el crecimiento de los diferentes diámetros de la cavidad craneal de esta región. La soldadura de estas piezas ocurre durante la vida postnatal, en torno a la edad de cuatro años.¹

Desde un punto de vista general, el hueso occipital representa la asimilación craneana de la parte craneal de la columna vertebral primitiva. Durante el curso de la vida em-

brionaria este hueso se distingue en dos regiones distintas: una de ellas corresponde a la base, la cual inicialmente es de carácter membranoso, pasando por una etapa posterior cartilaginosa, y, finalmente llegando a una etapa ósea; la otra región corresponde a la bóveda, la cual, a diferencia de la anterior, no pasa por el estadio endocondral.

La porción cartilaginosa de la base se levanta durante el desarrollo por detrás del agujero occipital para formar el techo sinótico o posterior. Esta porción cartilaginosa contribuye al desarrollo de la porción escamosa del occipital, y se relaciona por su parte superior con la porción membranosa del cráneo, la cual también contribuirá a formar la parte superior del hueso.^{2,3}

El desarrollo ontogenético de la base del cráneo, el cual describimos en los párrafos previos, puede verse afectado por diversas patologías, incluyendo defectos congénitos sindrómicos y no sindrómicos, y lesiones producidas por trauma.

Si bien la clínica y la exploración física orientan el diagnóstico de las patologías que se asientan en esta zona, la caracterización y el tratamiento de las mismas se basa en el empleo de las técnicas de imagen, las cuales permiten distinguir la variación anatómica considerada normal de aquellos valores que son considerados patológicos. Sumado a ello, la creciente incorporación de técnicas de microcirugía requiere dominar la considerada anatomía normal y los reparos craneométricos usados para estudiar esta región.

En el concepto de "normalidad" anatómica intervienen dos criterios: Por un lado un criterio estadístico, a través del cual se considera el rasgo observado que prevalece en la población, y por otro lado un criterio fisiológico, a través del cual se considera aquel rasgo que asegura una función óptima.⁴

Para poder establecer criterios que distingan valores de corte normales de las estructuras anatómicas existen una serie de limitaciones: por un lado las investigaciones que se han realizado hasta el momento sobre la morfología de la base del cráneo -normal o patológica- se han basado en muestras reducidas, principalmente de individuos adultos, y generalmente en estudios post mortem, por lo que la variación de estas estructuras in vivo, a lo largo del crecimiento y desarrollo, resulta en gran medida desconocida.^{5,6,7}

Por otro lado la necesidad de incluir en los estudios morfométricos, aspectos particulares de la población en estudio, asociados al origen geográfico de esta, su ancestría, el estado nutricional, las patologías prevalentes en ella, entre otras variables poblacionales.

Estas limitaciones se ven profundizadas por la falta de estudios in vivo del desarrollo de la base de cráneo, la falta de establecimiento de valores de corte normales del tamaño de las diferentes subestructuras del basicráneo en nuestra población, la ausencia de estudios que asocian las variables morfométricas a variables genéticas y ambientales, y finalmente al hecho de que los estudios previos sobre el tema han sido realizados en muestras reducidas y de individuos adultos.^{8,9}

Un mejor conocimiento del crecimiento y desarrollo del cráneo puede ser logrado por la obtención y análisis de diferentes mediciones a través de los métodos morfométricos, los cuales aportan información de fundamental importancia en el diagnóstico y en el planeamiento de los procedimientos quirúrgicos. Particularmente, las dimensiones y la forma del foramen magno pueden determinar cambios en la conducta quirúrgica en abordajes trascondilares, por ejemplo, cuando el objetivo es la resección de tumores en esa zona. Dado que la variación de estas estructuras a lo largo del crecimiento y desarrollo de los individuos resulta en gran medida desconocida, se hace necesaria la obtención de valores de referencia locales para nuestra población.

Con el objetivo de superar las limitaciones mencionadas más arriba se planteó la construcción de una referencia local de la variación anatómica normal de la base del cráneo desde el nacimiento hasta los 18 años, considerando además distintas variables poblacionales que pueden incidir en esa variación, a partir de una base de imágenes de tomografía computada del *Hospital de Pediatría S.A.M.I.C. "Prof. Dr. Juan P. Garrahan"*, Ciudad de Buenos Aires. Esta institución es un centro de referencia a nivel nacional y regional, y por lo tanto, representa una oportunidad única de obtener una muestra con un amplio rango de variación, en cuanto al origen geográfico y ancestría, característico de la población argentina.

En el presente trabajo presentamos los resultados obtenidos para las mediciones del foramen magno de una sub-muestra constituida por 252 individuos de ambos sexos, de 0 a 4 años de edad. Cabe destacar que la muestra en la que se está trabajando es de mayor tamaño (n= 570) y abarca individuos de entre 0 y 18 años.

Materiales y Métodos

Se trata de un estudio observacional, transversal y retrospectivo. Se procesaron 152 imágenes de tomografía computada previamente obtenidas desde el año 2013 de individuos controles infantiles, de entre 0 y 4 años, de ambos sexos.

(Tabla I)

	Masculinos	Femeninos
0 a 1 año	58	45
1 a 2 años	28	26
2 a 3 años	28	21
3 a 4 años	28	18

Tabla 1: Composición de la muestra utilizada en el presente trabajo

Se consideraron aquellos individuos que no presentaban patologías ni traumas que afectaran la morfología de la base del cráneo. Las imágenes forman parte del archivo del Servicio de Neuroimágenes del Hospital de Pediatría S.A.M.I.C. "Prof. Dr. Juan P. Garrahan", Ciudad de Buenos Aires.

Para identificar las medidas craneométricas relevantes desde un punto de vista clínico, quirúrgico y antropológico, se realizó una búsqueda bibliográfica en las plataformas Pubmed, Scielo y Lilacs, bajo los términos "skull base" "anatomy" "normal" "imaging" "computed tomography" "measurements", resultando en 95 publicaciones. A partir de esta búsqueda bibliográfica, se determinaron las medidas a emplear:

- Línea de Mac Rae: Definida como la longitud del foramen magno (FM), medida desde el basion (punto ubicado en el centro del borde anterior del FM) al opisthion (punto ubicado en el centro del borde posterior del FM) (**Fig.1 A**)
- Diámetro transverso del FM: Distancia máxima entre los bordes laterales del FM (**Fig.1 B**)
- Área del FM: Área delimitada por el contorno del FM (**Fig.1 C**)

- Forma del FM: Clasificación realizada visualmente, puede ser: a) Pentagonal, b) Ovoide, c) Tetragonal, d) Hexagonal, e) Tetragonal, f) Redondo y g) Ovoide.

Para la conformación de la muestra de individuos controles, se utilizaron los siguientes criterios de inclusión y exclusión:

- **Inclusión:** Individuos de entre 0 y 4 años de edad de ambos sexos que no presentaran patologías que afectaran la morfología del cráneo. Se priorizaron los pacientes con TC de cuello y cabeza, y si es posible los que tenían más de una TC (en distintos momentos).
- **Exclusión:** Antecedentes de prematurez, partos distócicos, clínicos de micro o macrocefalia, traumatismos cráneo-cervicales recientes, enfermedades metabólicas asociadas a alteraciones óseas (anormalidades del metabolismo fosfo-cálcico, mucopolisacaridosis, etc.), displasias esqueléticas, tumores o quistes intracraneales, hidrocefalia, síndromes genéticos, retardo del crecimiento intrauterino.

Las imágenes empleadas fueron obtenidas mediante un Tomógrafo computado multicorte General Electric lightspeed VCT de 64 pistas (con control automático de exposición), con adquisición volumétrica isotrópica y con espesor de corte de 0.625mm. Estas fueron procesadas utilizando el software AGFA disponible en el Hospital. Las mediciones fueron obtenidas con el mismo software.

En una primera etapa de la obtención de las mediciones, se realizó una estimación de la naturaleza y la magnitud del error que pudiera existir en el registro de las mediciones,

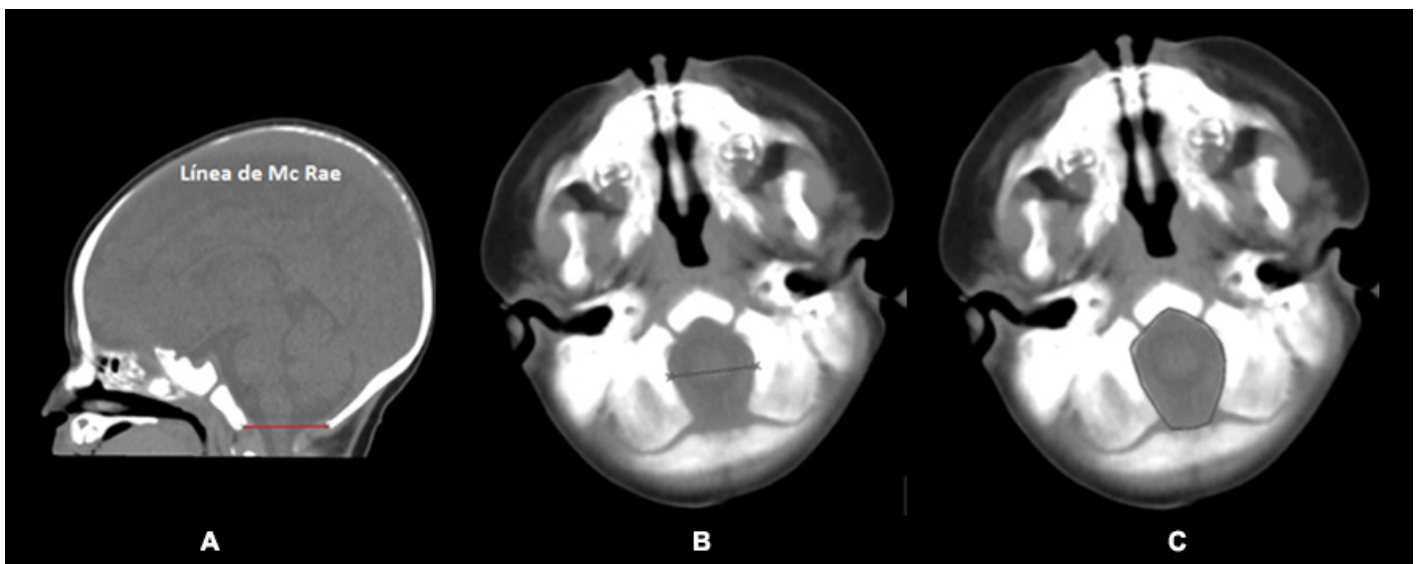


Fig. 1: A) Longitud del foramen magnum. B) Diámetro del foramen magnum. C) Área del foramen magnum

dado que estos errores que pueden acontecer en el registro de las mediciones podrían afectar considerablemente los resultados de los análisis estadísticos.

Para la evaluación del error de medición, una vez seleccionada la muestra, tres observadores sin experiencia previa en la obtención de las medidas a relevar, realizaron 3 series de mediciones espaciadas a intervalos de siete días.

Con los valores de las mediciones de cada individuo y de cada observador, se procedió a realizar un Análisis de la Varianza (ANOVA) de medidas repetidas mediante la utilización del software estadístico R.

A partir de este análisis se identificaron las medidas en las que cada observador tuvo errores, tras lo cual fueron repetidas individualmente por cada uno.

También se realizó un ANOVA de medidas repetidas para evaluar el error entre observadores. En base a los resultados de este análisis se identificaron entonces las mediciones que resultaban con error significativo.

A continuación, entre los observadores, se intentó aunar criterios para la medición de aquellas medidas que resultaban con error, para de esta forma minimizarlo.

Luego de realizar nuevamente las mediciones que resultaban con error, y al repetir el análisis, se comprobó que estos errores habían sido eliminados.

Una vez controlado el error en el registro de medidas, se corrobora entonces la rigurosidad en el registro de las mismas.

Cabe destacar que en el caso de las mediciones obtenidas del foramen magno, ninguna presentó errores de observador.

Una vez obtenidas las mediciones, y luego de haber controlado los errores intra e interobservador, se prosiguió a la etapa del análisis estadístico, para lo cual se elaboraron tablas y gráficos discriminando en cada una de ellas el sexo y edad, para poder calcular valores medios y desvíos standard, así como la realización del test t de student para muestras pareadas, considerando para este último valores como estadísticamente significativos aquellos que resultaran menor o igual a 0,05 ($p \leq 0,05$).

Mediante estos análisis estadísticos se intentaron identificar tendencias en la variación presente en las mediciones obtenidas, ya sea por edad o por sexo.

En el caso de la obtención del t de student se empleó para identificar diferencias significativas entre ambos sexos.

Resultados

A continuación se presentan los resultados para cada medición en base a intervalos de edad de 1 año:

Longitud del foramen magno (Línea de MC Rae)

Los valores promedios de la longitud del FM en los individuos masculinos que integran la muestra fueron: para el intervalo de 0 a 1 año 29,51 mm. Para aquellos de entre 1 a 2 años el valor promedio fue de 33,16 mm. El promedio para el intervalo de 2 a 3 años fue de 33,76 mm. Finalmente, para el intervalo de mayor edad, de 3 a 4 años, el valor promedio de la medida fue de 34,40 mm.

Los valores mínimos y máximos de longitud del FM para los individuos masculinos fueron 25,2 mm y 40,7 mm respectivamente.

Para los individuos femeninos que componen nuestra muestra, los valores promedios de la longitud del FM fueron: Para el intervalo de menor edad (0 a 1 año) 28,56 mm. Para los individuos comprendidos entre 1 a 2 años de edad, 31,61 mm. Para aquellos de entre 2 a 3 años, 33,73 mm. Mientras que para los individuos femeninos de mayor edad (3 a 4 años) el valor promedio de la medida fue de 33,06 mm.

Los valores mínimos y máximos de longitud del FM para los individuos femeninos de la muestra, fueron 23,4 mm y 39,6 mm respectivamente.

En relación al sexo, la diferencia en los valores promedio de la longitud del FM entre los individuos masculinos y femeninos de menor edad de la muestra (0-1 año) fue estadísticamente significativa ($p = 0,04$ para un IC de 95%). Las diferencias de los valores entre los sexos para el intervalo de edad de 1 a 2 años también resultaron significativas ($p = 0,1$). En tanto que en los individuos de entre 2 y 4 años las diferencias no fueron significativas.

Diámetro transverso

El promedio del diámetro transverso del FM en los individuos masculinos de 0 a 1 año fue de 22,80 mm; para el intervalo de 1-2 años fue de 26,41 mm; respecto al intervalo de edad de 2-3 años fue de 27,83 mm y por último, para el

intervalo de 3-4 años la media del diámetro transverso del FM fue de 29,31 mm.

Respecto a los individuos masculinos, el valor mínimo de diámetro transverso del FM fue de 18,5 mm, observado en un individuo correspondiente al intervalo de menor edad de la muestra. El valor máximo del diámetro fue de 35,3mm, registrado en un individuo perteneciente al intervalo de edad de 0-1 año.

En los individuos femeninos, los valores promedio fueron similares a los individuos del sexo masculino. La media de esta medida para el intervalo de menor edad (0-1 año) fue de 22,21 mm; mientras que para el segundo grupo (1-2 años) fue de 25,09 mm; 27,46 mm para el tercer grupo (2-3 años) y 28,10 mm en para el grupo de mayor edad (3-4 años).

El valor mínimo de esta medida registrado en los individuos femeninos fue de 17,5 mm en un individuo correspondiente al intervalo de 0-1 años. Mientras que el valor máximo registrado fue de 31,8 mm en un individuo perteneciente al intervalo de mayor edad (3-4 años).

La diferencia entre los valores promedio del diámetro transverso del FM en base al sexo fue significativa solo para el intervalo de edad de 1 a 2 años ($p= 0,009$).

Área del Foramen magnum

Para los individuos masculinos, el valor promedio del área para el intervalo de 0 a 1 año fue de 426,34 mm²; para el intervalo de 1-2 años fue de 637,28 mm²; mientras que para el intervalo de 2-3 años fue de 697,96 mm² y finalmente para el intervalo de 3-4 años la media del área del FM fue de 742,75 mm².

El valor mínimo registrado en los individuos masculinos fue de 290 mm², y se correspondió al intervalo de menor edad (0-1 año). El valor máximo registrado fue de 1024 mm² en el intervalo de mayor edad (3-4 años).

En los individuos femeninos, el promedio del área del FM fue de 483,33 mm² para el intervalo de menor edad; en tanto que para el intervalo de 1-2 años fue de 561,88 mm²; para el intervalo de 2-3 años fue de 661,47 mm² y para el intervalo de mayor edad la media obtenida fue de 729 mm².

El valor mínimo para el área del FM en los individuos femeninos fue de 324 mm² y fue registrado en el intervalo de menor edad. El valor máximo fue de 994 mm², registrado en un individuo femenino del intervalo de mayor edad.

Los valores promedio obtenidos para el área del FM en base al sexo resultaron con diferencias estadísticamente significativas para el intervalo de edad de 0 a 1 año ($p= 0,03$), de 1 a 2 años ($p= 0,0001$) y de 2 a 3 años ($p= 0,05$). El intervalo de mayor edad de la muestra (3 a 4 años) no mostró valores promedio significativamente distintos para el sexo.

Forma

La forma del FM que prevalece en la muestra relevada es la pentagonal, con un total de 140 casos (55,55%), siguiendo en segundo lugar la tetragonal con 33 casos (13,09%) y en tercer lugar la forma irregular con 20 casos (7,93%), quedando las formas oval y hexagonal con 19 casos cada una (7,53% cada una), la forma ovoide con 13 casos (5,15%) y finalmente con menor recurrencia la forma redonda con solo 9 casos (3,57%). (Fig. 2)

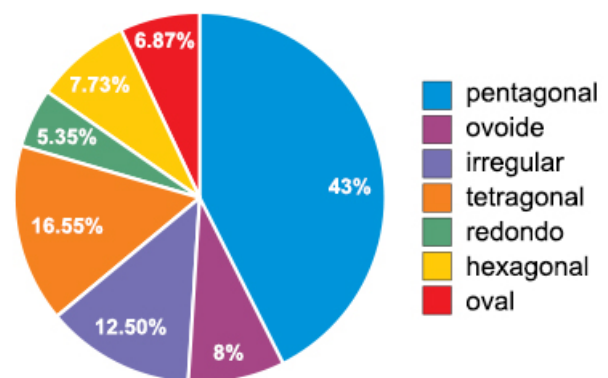


Fig. 2: Forma del foramen magno

Tanto en los individuos masculinos como en los individuos femeninos correspondientes al intervalo de menor edad, prevalece la forma pentagonal. Para el intervalo de edad de 1-2 años hay diferencias por sexo: en los individuos masculinos prevalece la forma tetragonal, mientras que en los individuos femeninos prevalece la forma pentagonal. Para el intervalo de edad de 2-3 años también hay diferencias en la forma más recurrente: en el caso de los individuos masculinos la forma más común en la muestra analizada es la pentagonal, mientras que en los individuos femeninos lo es la irregular. Finalmente para el intervalo de mayor edad (3-4 años) no hay diferencias en la forma que prevalece según el sexo: la forma pentagonal es la más común para este intervalo de edad.

Discusión

Este trabajo representa un aporte novedoso al estudio del crecimiento normal del cráneo y al establecimiento de va-

lores de referencia para el foramen magnodado el empleo de una muestra de individuos subadultos in vivo, ya que la mayoría de los estudios realizados sobre el componente morfométrico del foramen magno han sido efectuados en individuos adultos y principalmente post mortem.

Por este mismo motivo, los resultados obtenidos en nuestro trabajo difieren significativamente con los resultados obtenidos en trabajos realizados por otros autores.^{10,13}

En relación a los resultados obtenidos para la longitud del FM, teniendo en cuenta la edad, para los individuos masculinos se observó una tendencia creciente de la longitud en relación a la edad, ya que el promedio de la medida aumenta conforme aumenta el intervalo de edad analizado.

En el caso de los individuos femeninos se observó un valor promedio de la longitud para el intervalo de 3 a 4 años menor al valor obtenido para el intervalo de 2 a 3 años, lo que no se condice con la tendencia encontrada para el promedio de los masculinos de nuestra muestra.

Cabe aclarar que es necesario ampliar el número de individuos femeninos para cada intervalo de edad para constatar si existe o no dicha tendencia de crecimiento para esta medida. Los valores promedio de la longitud del FM de individuos masculinos y femeninos mostraron diferencias significativas en base al sexo para los individuos de entre 0 y 2 años de la muestra.

Al comparar los valores promedio para la longitud del FM obtenidos en nuestro trabajo, con los obtenidos en otros estudios precedentes que se basaron en el empleo tanto de imágenes de tomografías computadas como de cráneos, los resultados que obtuvimos en el presente reflejan valores menores a los obtenidos por ellos.

En el trabajo de Shepur et al (2014)¹⁰ el promedio de la longitud del FM fue de 38,5 mm, en tanto que en el trabajo de Murshed et al (2003)⁸ fue de 37,7 mm y 34,6 mm en individuos masculinos y femeninos respectivamente; todos valores mayores con respecto a los obtenidos en el presente trabajo.

Hay que tener en consideración que el trabajo de Shepur et al (2014) no discrimina por sexo los valores obtenidos, y que ambos trabajos se realizaron sobre población adulta, mayores de 18 años.

En el caso del diámetro transversal del FM los valores promedio muestran una tendencia a incrementarse de acuerdo a la edad, debida al fenómeno del crecimiento, tanto en los individuos masculinos como femeninos de la muestra.

Al comparar los promedios de los valores del diámetro entre individuos masculinos y femeninos, observamos que los correspondientes a los individuos masculinos (25,72 mm) son mayores a los correspondientes a los individuos femeninos (25,35 mm) de la muestra. Hay diferencias significativas en los valores promedio de la medida en relación al sexo solo en los individuos de entre 1 y 2 años.

Continuando con la comparación de los resultados obtenidos en el presente trabajo y los obtenidos en los trabajos precedentes de Shepur et al (2014)¹⁰ y Murshed et al (2003),⁸ también los resultados de los valores del presente estudio son menores.

Los valores promedio reportados por Murshed et al (2003)⁸ en su muestra de estudio fueron de 31,6 mm en individuos masculinos y 29,6 mm en individuos femeninos; mientras que en el trabajo de Shepur et al (2014)¹⁰ el promedio del diámetro del FM obtenido fue de 29,6 mm en individuos masculinos y 28,6 mm en individuos femeninos.

Los valores promedio para el área del FM obtenidos en nuestro trabajo muestran también una tendencia a incrementarse de acuerdo a la edad en ambos sexos. En el caso de esta medida también se observa un mayor valor promedio para los individuos masculinos de la muestra (629,06 mm²) respecto a los individuos femeninos (606,28 mm²).

Se observaron diferencias significativas para el sexo en el rango de edad que abarca los 0 a 3 años, mientras que en el intervalo de mayor edad (3 a 4 años) las diferencias en base al sexo no fueron significativas.

Respecto a los valores obtenidos del área del FM, estos han sido los que más difieren respecto a los obtenidos en los estudios previos consultados.

Sin discriminar por edad, en el presente estudio, los valores promedio obtenidos fueron de 623,83 mm² para los individuos masculinos y de 586,14 mm² en individuos femeninos.

El valor promedio del área en nuestra muestra fue de 604,98 mm², un valor más bajo que el obtenido en estudios como el de Murshed et al (2003)⁸ (863 mm²), Sharma et al (2015)¹¹ (970 mm²) o Burdan et al (2012)¹⁶ (877,4 mm²).

En discordancia con los estudios previos consultados, donde la forma del FM que prevalecía era la redondeada e irregular, 11,8 en nuestro trabajo observamos con mayor frecuencia la forma pentagonal (140 de 252 individuos).

Aunque cabe destacar que al analizar la forma para cada

intervalo de edad, existieron formas más recurrentes de acuerdo al sexo. Cabe destacar que en estudios previos¹³ se ha demostrado que la forma del FM tiene relación con el origen étnico de la población, relación que se abordará en una etapa futura de esta investigación.

Este trabajo aporta datos morfométricos de una estructura tan importante del cráneo como es el FM, el cual, entre otras cuestiones, es tomado como una marca anatómica segura en cirugías de resección de cóndilos occipitales.^{14,15}

Además, el presente estudio ilustra la información morfométrica y la variación existente en la morfología del FM en individuos infantiles de nuestra población, poniendo énfasis en sus implicancias clínicas.

Este estudio puede servir incluso en el ámbito de la medicina legal, aportando al reconocimiento de individuos NN (no identificados) gracias al hallazgo de indicadores de dimorfismo sexual.

Conclusión

En este trabajo hemos presentado un conjunto de medidas que permiten obtener valores de referencia para el crecimiento normal del cráneo, particularmente de la región del FM, a partir de una muestra local.

Comparando las mediciones obtenidas de longitud, diámetro transversal y área del FM, se vio que los resultados de los valores promedio obtenidos en individuos masculinos son mayores con respecto a los obtenidos en individuos femeninos.

Al comparar los resultados de los valores promedio obtenidos por edad, se observó un aumento de los mismos acorde a la edad de los individuos de la muestra, los individuos de mayor edad de la muestra exhiben mayores valores promedio de todas las medidas, tendencia asociada al fenómeno del crecimiento.

En el único caso donde esta tendencia no está presente es en la longitud del FM en el intervalo de edad de 2-3 años, donde el valor promedio es mayor que el correspondiente al grupo de mayor edad, hecho que debe ser constatado con una ampliación del muestreo para cada rango de edad.

Tanto la longitud, como el diámetro y el área del FM mostraron diferencias significativas entre individuos masculinos y femeninos, de acuerdo al intervalo de edad trabajado.

En resumen, conforme a los datos que hemos podido

obtener de este trabajo, se plantean una serie de consideraciones y aportes que podemos realizar a partir de él. La longitud y el diámetro transversal del FM, deberían ser tomados en consideración durante los procedimientos quirúrgicos craneovertebrales y de medula espinal. Los resultados de este análisis morfométrico del FM pueden ser usados como soporte en investigaciones abocadas a la estimación del sexo y edad en casos de encontrarse restos craneales dañados e incompletos.

Por otro lado, el conocimiento de las variables morfométricas del FM puede aportar a determinar las causas de ciertos síndromes, como el de Arnold Chiari.

Otro aporte que puede brindarse desde los resultados del presente trabajo, es que estos datos obtenidos sirven de referencia y permitirán establecer un margen de seguridad transcondilar en cirugías de resección de cóndilos occipitales.

Finalmente, esta información aportará a la construcción de una referencia local de la variabilidad normal anatómica de la base del cráneo en relación al fenómeno del crecimiento.

Agradecimientos

Este trabajo fue parcialmente financiado a través de los siguientes proyectos: PICT 2014-1810, PIP 0603.

Agradecemos al personal médico del Servicio de Neuroimágenes del Hospital SAMIC Garrahan.

Referencias

1. Testut L, Latarjet A. *Tomo Primero: Osteología, Tratado de anatomía humana*, 9ª edición, Editorial Salvat, Barcelona. 1954: 124-156.
2. Smoker W. *Craniovertebral junction: normal anatomy, craniometry, and congenital anomalies*. Radiographics. 1994 14;(2): 255-277.
3. Bernard S, Loukas M, Rizk E, Oskouian RJ, Delashaw J, Tubbs RS. *The human occipital bone: review and update on its embryology and molecular development*. *Child's Nervous System*. 2015 31;12:2217-2223.
4. Blaser SI, Padfield N, Chitayat D, Forrest CR. *Skull base development and craniosynostosis*. *Pediatric Radiology*. 2015 45;(3): 485-496.
5. Gruber P, Henneberg M, Böni T, Rühli FJ. *Variability of human foramen magnum size*. *The Anatomical Record*. 2009 292;(11): 1713-1719.
6. Kanodia G, Parihar V, Yadav YR, Bhatele PR, Sharma D. *Morphometric analysis of posterior fossa and foramen magnum*. *Journal of Neurosciences in Rural Practice*. 2012. 3(3) p. 261-266.
7. Kumar A, Dave M, Anwar S. *Morphometric evaluation of foramen magnum in dry human skulls*. *Int J Anat Res*. 2015 3;(2): 1015-1023.
8. Murshed KA, Çiçekcibaşı AE, Tuncer I. *Morphometric evaluation of the foramen magnum and variations in its shape: a study on computerized tomographic images of normal adults*. *Turkish Journal of Medical Sciences*. 2003 33;(5): 301-306.

9. Boleaga-Durán B, Suárez Arriaga E, Tomasini Ortiz P, Reyes Téllez-Girón J. *Anatomía y patología de la unión craneovertebral*. Anales de Radiología México 2006;2:153-170.
10. Muralidhar P Shepur, Magi M, Nanjundappa B, Pavan P Havaldar, Premalatha Gogi, Shaik Hussain Saheb. *Morphometric analysis of foramen magnum*. Int J Anat Res 2014 2;(1):249-255.
11. Sharma S, Sharma S, Sharma AK, Modi BD, Arshad M. *Morphometric Evaluation of the Foramen Magnum and Variation in its Shape and Size: A Study on Human Dried Skull*. Int J Anat Res. 2015 3;(3):1399-1403.
12. Catalina-Herrera CJ. *Study of the anatomic metric values of the foramen magnum and its relation to sex*. Acta Anat (Basel). 1987 130;(4): 344-347.
13. Espinoza García EF, Ayala PC, Ortega BL, Collipal LE, Silva MH. *Morfometría tomográfica del foramen magno y su relación con el sexo y la etnia mapuche*. Rev Anacem. 2011 9;(10): 23-31.
14. Barut N, kale A, Turan Suslu H, Ozturk A, Bozbuga M, Sahinoglu K. *Evaluation of the bony landmarks in trans condylar approach*. Br J Neurosurg 2009 23: 276-281.
15. Zimelewicz Oberman D, Pérez Zabala J, López T. *Morfometría de la fosa craneal posterior: Importancia en los abordajes retrocondileos*. Revista Argentina Anatomía Online 2015 6;(2): 87 – 92.
16. Burdan F, Szumiło J, Walocha J, Klepacz L, Madej B, Dworzański W, Klepacz R, Dworzańska A, Czekajska-Chehab E, Drop A. *Morphology of the foramen magnum in young Eastern European adults*. Folia Morphol (Warsz). 2012 Nov;71(4):205-216.